Anatomía funcional de las vías auditivas

B Biacabe
T Mom
P Avan
P Bonfils

Resumen. – Las vías auditivas centrales ascendentes se sitúan en el tronco cerebral (núcleos cocleares, complejo olivar superior), el mesencéfalo (colliculus inferior), el tálamo (cuerpo geniculado medial) y el córtex auditivo. También existen vías eferentes y circuitos interneuronales que permiten, ligados a las vías ascendentes, realizar un análisis complejo del sonido, con fenómenos de convergencia y de divergencia de la información acústica, tratamientos de la señal en serie y en paralelo y una modulación por retroacción.

© 2000, Editions Scientifiques et Médicales Elsevier SAS, París. Todos los derechos reservados.

Introducción

El oído interno traduce una señal física, el sonido, en señales bioeléctricas, potenciales de acción en la rama coclear del nervio vestibulococlear. Esta rama es el vector de informaciones sobre la frecuencia, codificada por la localización del mensaje sensorial en una población de fibras por una parte, y por la periodicidad de la descarga de los potenciales de acción, para los sonidos graves, por otra, pero también sobre la intensidad del estímulo, codificada por la frecuencia de los potenciales de acción y el reclutamiento más o menos importante del número de fibras. Sin embargo, existe una gran diferencia entre estos datos primarios periféricos y la riqueza de nuestro universo sonoro: el sistema nervioso central tiene el papel de extraer del mensaje bruto, de relevo en relevo, nuevas informaciones, particularmente sobre la localización de la fuente sonora en el espacio y la codificación de los sonidos complejos.

Las vías auditivas ascendentes tienen una organización compleja *(fig. 1).* El mensaje auditivo se trata a cuatro niveles: el tronco cerebral (núcleos cocleares y complejo olivar superior), el mesencéfalo (colliculus inferior), el diencéfalo (cuerpo geniculado medial) y el córtex auditivo. Después del primer relevo en el núcleo coclear, la proyección es bilateral. Sin embargo, existe una dominancia contralateral. Así, cada estructura recibe informaciones binaurales, es decir provenientes de los dos oídos.

Aunque quede mucho por hacer en el campo de la fisiología de los centros auditivos, la originalidad funcional de las diversas estructuras puede esbozarse, desde los núcleos cocleares a las diversas zonas corticales. Esta originalidad funcional coexiste con una estricta tonotopia coclear, es decir un reparto, en el volumen de cada estructura, de las diversas regiones de la cóclea. En consecuencia, a la extensión de las frecuencias audibles sobre la longitud del órgano de Corti le corresponde una distribución sistemática de estas frecuencias en las diferentes estructuras centrales. La anatomía de las vías auditivas centrales sólo puede ser, en el año 2000, una anatomía funcional. Una importante revista se ha publicado recientemente, en francés, bajo la dirección de Raymond Romand *Le système auditif central, anatomie et physiologie*, Ediciones INSERM SFA, 1992, 232 páginas. (Nota al lector: lo esencial de la bibliografía se encuentra en esta obra).

Bernard Biacabe : *Chef de clinique-assistant des Hôpitaux de Paris, service d'ORL et de chirurgie cervicofaciale, laboratoire de recherche sur l'Audition, hôpital européen Georges Pompidou.*
Pierre Bonfils : *Professeur des Universités, ORL des hôpitaux de Paris, service d'oto-rhino-laryngologie et de chirurgie cervicofaciale, hôpital Boucicaut, 78, rue de la Convention, 75730 Paris cedex 15, France.*
Faculté Necker-Enfants Malades, Université Paris V, Paris, France.
Thierry Mom : *Chef de clinique-assistant des Hôpitaux, service d'oto-rhino-laryngologie et de chirurgie cervicofaciale.*
Paul Avan : *Professeur des Universités, biophysicien.*
Faculté de médecine de Clermont-Ferrand, université d'Auvergne Clermont-Ferrand, France.

Ganglio espiral y raíz coclear del nervio cocleovestibular

Las células del ganglio espiral son los cuerpos celulares de las primeras neuronas de las vías auditivas. El ganglio espiral, situado en el centro del modiolo (eje de la cóclea), contiene de 30 000 a 35 000 neuronas en el hombre.

Se han descrito dos tipos de neuronas en el ganglio espiral. Las células ganglionares de tipo I que constituyen el contingente mayor de las células ganglionares (90-95 %). Son de gran tamaño (12-20 µm), bipolares, tienen un voluminoso núcleo central y son ricas en retículo endoplásmico. Su cuerpo celular está completamente cubierto de mielina. Las células de tipo II constituyen sólo 5 a 10 % de las células del ganglio espiral. Son de pequeño tamaño (8-12 µm) y no mielinizadas.

Las proyecciones hacia los centros se hacen mediante la raíz coclear del nervio cocleovestibular. Esta raíz está formada por los axones de las células del ganglio espiral. El nervio atraviesa el conducto auditivo interno, constituido por un gran número de finos fascículos ordenados en espiral, de manera que las fibras que vienen del ápex de la cóclea (codificador de las frecuencias graves) sean centrales y las que vienen de la base coclear (codificador de las frecuencias agudas) están en la periferia del nervio. La raíz coclear del nervio cocleovestibular entra entonces en los núcleos cocleares, donde cada axón se divide en dos ramas: una rama ascendente que se dirige hacia el núcleo coclear anteroventral (NCAV), una rama posterior para los núcleos cocleares posteroventral (NCPV) y dorsal (NCD). Nunca se ha podido comprobar la presencia de fibras de la raíz coclear del nervio cocleovestibular que no terminen en los núcleos cocleares. Así, los núcleos cocleares constituyen el primer relevo obligatorio de las vías auditivas ascendentes.

© 2012 Elsevier Masson SAS. Tous droits réservés. - Document téléchargé le 30/09/2012 par Pérez Diego (454435)

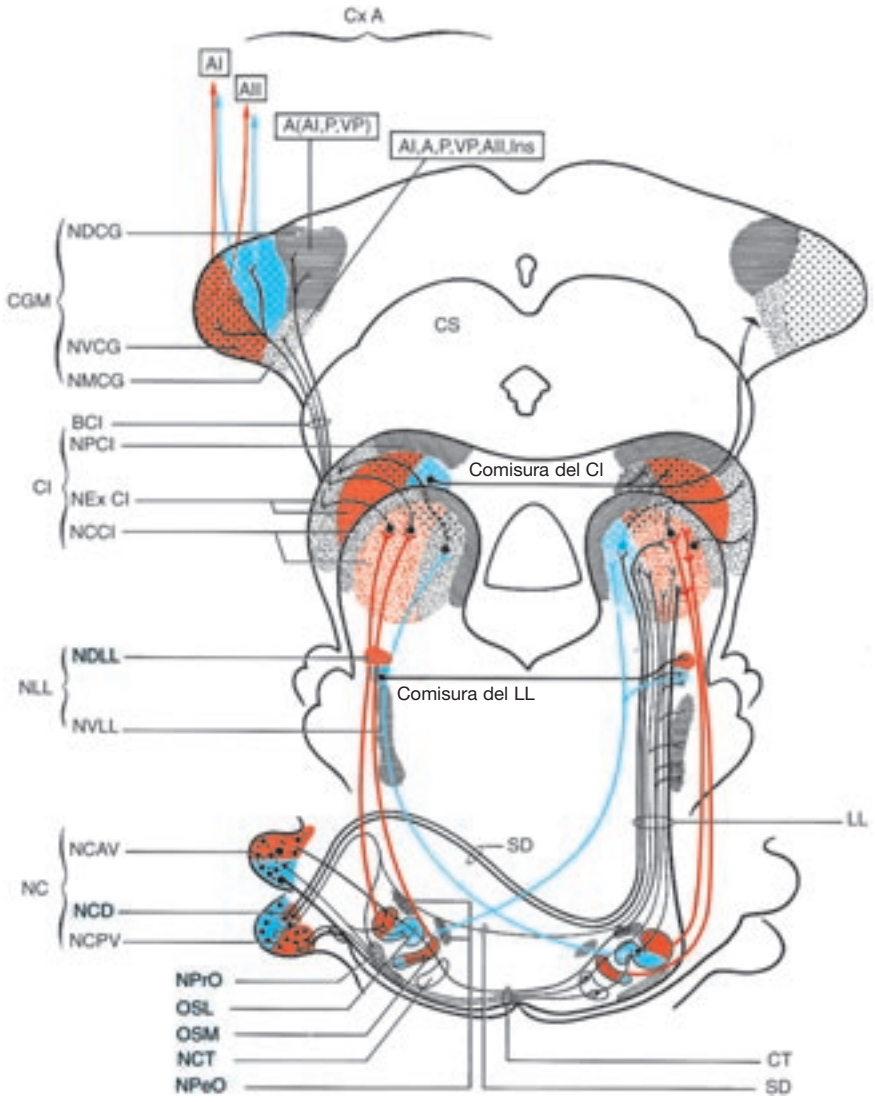

1 *Principales vías ascendentes del sistema auditivo (según Servière, 1986).*
Se ha esquematizado la organización tonotópica en dos zonas por cada relevo: en rojo, las bajas frecuencias; en azul, las altas frecuencias.
Las uniones en rojo y en gris punteado de blanco ilustran que las señales sonoras situadas en la gama de las bajas frecuencias más bien repercuten homolateralmente, y que las señales sonoras situadas en la gama de las altas frecuencias se tratan sobre todo en los relevos contralaterales.
Las uniones en negro también se inscriben en el esquema general de la tonotopia pero por razones de complejidad, la diferenciación en bajas y altas frecuencias no ha sido representada. Únicamente figuran las proyecciones procedentes de la cóclea izquierda.
CxA: córtex auditivo; A: área anterior del cuerpo geniculado; AI: área primaria; AII: área secundaria; P: área posterior; VP: área ventral posterior; Ins: área insular; CGM: cuerpo geniculado medial; NVCG: núcleo ventral del cuerpo geniculado; NMCG: núcleo medial del cuerpo geniculado; NDCG: núcleo dorsal del cuerpo geniculado; CS: colliculus superior; CI: colliculus inferior; BCI: brachium del colliculus inferior; NPCI: núcleo pericentral del colliculus inferior; NexCI: núcleo externo del colliculus inferior; NCCI: núcleo central del colliculus inferior; LL: lemnisco lateral; NLL: núcleos del lemnisco lateral; NDLL: núcleo dorsal del lemnisco lateral; NVLL: núcleo ventral del lemnisco lateral; NC: núcleo coclear; NCD: núcleo coclear dorsal; NCAV: núcleo coclear anteroventral; NCPV: núcleo coclear posteroventral; SD: estría dorsal; NPrO: núcleo preolivar; OSL: oliva superior lateral; OSM: oliva superior mediana; NCT: núcleos de los cuerpos trapezoides; NPeO: núcleo periolivar; CT: cuerpo trapezoide.

Núcleos auditivos del tronco cerebral

NÚCLEO COCLEAR

El núcleo coclear *(fig. 2)* es el primer relevo auditivo sobre la vía ascendente. Está situado en la cara dorsolateral del tronco cerebral. Las fibras del nervio auditivo se dividen rápidamente, al entrar en el tronco cerebral, en dos ramas: una anterior o ascendente y la otra posterior o descendente. Las propiedades frecuenciales de las fibras del nervio auditivo, reproduciendo la tonotopia coclear o cocleotopia, se encuentran en el núcleo coclear puesto que las fibras codificadoras de las frecuencias graves se proyectan en las regiones ventrales del núcleo, mientras que las fibras codificadoras de las frecuencias agudas se proyectan en las regiones dorsales.

La estructura celular del núcleo coclear no es homogénea. Se han delimitado tres grandes divisiones sobre la base de su arquitectura celular y sobre su tipo de inervación. La rama anterior o ascendente inerva el NCAV. La rama posterior o descendente inerva el NCPV y el NCD. El NCAV es la parte más voluminosa del núcleo coclear, seguido por el NCD y el NCPV. Si cada una de estas estructuras se caracteriza por tipos celulares específicos, existe un tipo de células repartido en todas las divisiones del núcleo coclear. Son células granulares con cuerpo pequeño (10 µm) y con un número reducido de prolongaciones. Este tipo de células granulares están presentes esencialmente en algunos roedores; son poco numerosas en los pri-

© 2012 Elsevier Masson SAS. Tous droits réservés. - Document téléchargé le 30/09/2012 par Pérez Diego (454435)

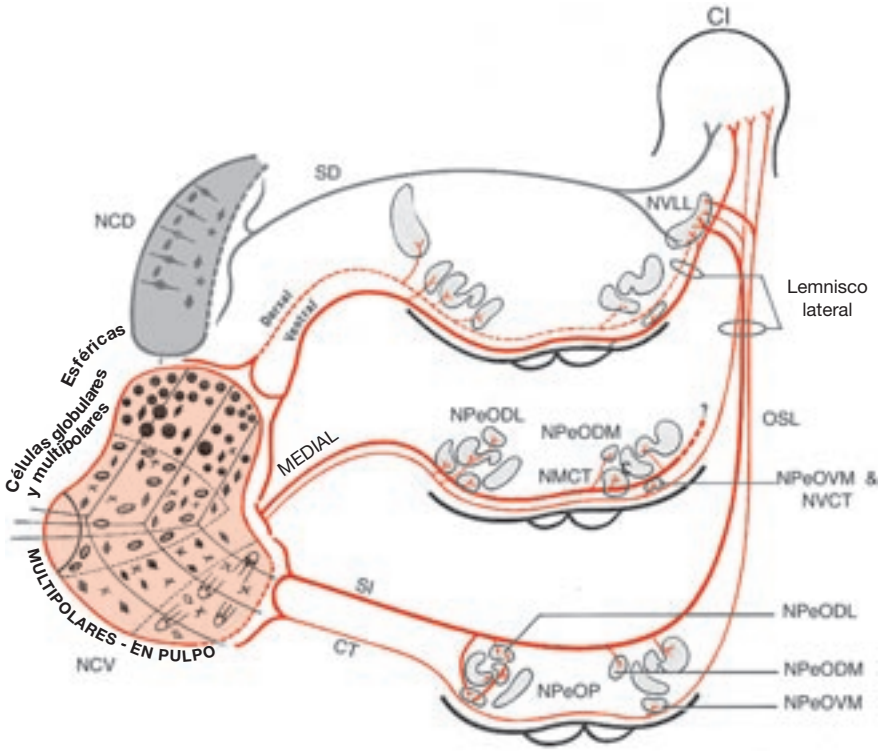

2 *Esquema de las principales eferencias del núcleo coclear en el gato (según Warr, 1982).*
NCV: núcleo coclear ventral; NCD: núcleo coclear dorsal; OSL: oliva superior lateral; OSM: oliva superior mediana; NPeODL: núcleo periolivar dorsolateral; NPeODM: núcleo periolivar dorsomedial; NPeOVM: núcleo periolivar ventromedial; NPeOPV: núcleo periolivar posteroventral; NPeOP: núcleo periolivar posterior; CT: cuerpo trapezoides; NCT: núcleos de los cuerpos trapezoides; NMCT: núcleo medial de los cuerpos trapezoides; NVCT: núcleo ventral de los cuerpos trapezoides; NLCT: núcleo lateral de los cuerpos trapezoides; SD: estría dorsal; SI: estría intermedia; NDLL: núcleo dorsal del lemnisco lateral; NVLL: núcleo ventral del lemnisco lateral; CI: colliculus inferior.

mates. Cada una de las divisiones del núcleo coclear tiene su representación cocleotópica. Esta cocleotopia se ha podido comprobar mediante técnicas de registro electrofisiológico, pero también mediante técnicas de incorporación del ^{14}C-desoxiglucosa, que muestran zonas correspondientes a la representación tonotópica en cada núcleo coclear.

El núcleo coclear es el primer relevo de la vía auditiva ascendente, donde la integración y el tratamiento de la información acústica son complejos. Este tratamiento proviene de numerosas interacciones entre el sistema auditivo periférico y los núcleos auditivos superiores, como lo revelan las numerosas proyecciones que vienen particularmente del colliculus inferior.

Núcleo coclear anteroventral

El NCAV es la parte más voluminosa del núcleo coclear. Está subdividido en una zona anterior, rica en grandes células esféricas (20-30 µm), que poseen una arborización dendrítica densa que da un aspecto en arbusto (células en arbusto de Brayer o grandes células de Osen). Su número disminuye de adelante hacia atrás. Por detrás se encuentran células estrelladas con largas dendritas. Las terminaciones de las fibras del nervio auditivo sobre las células del NCAV son variadas. Las más frecuentes son terminaciones con botones de pequeño tamaño (94 % de las terminaciones). Menos frecuentes pero más específicas de este núcleo son las grandes terminaciones caliciformes (bulbos de Held). Al lado de esta rica inervación aferente ascendente, el NCAV se inerva por vías descendentes procedentes de los centros superiores, como el complejo olivar superior y, principalmente, la oliva superior lateral (OSL), pero también del núcleo coclear contralateral y del cerebelo ipsolateral. Algunas aferencias centrales son inhibidoras y parecen mejorar la selectividad frecuencial de las células en arbusto. La inervación eferente del NCAV se dirige hacia el cuerpo trapezoide y se proyecta bilateralmente en el complejo olivar superior, en los núcleos del lemnisco lateral y en el colliculus inferior.

Núcleo coclear posteroventral

El NCPV está constituido esencialmente por dos tipos celulares: las células «pulpo» *(octopus)* y las neuronas multipolares de Osen. Las células en pulpo tienen un cuerpo celular ancho, de aproximadamente 35 µm de diámetro y cubierto de numerosas espículas. Las células multipolares de Osen son células en estrella semejantes a las encontradas en el NCAV. Las fibras del nervio auditivo terminan sobre las células del NCPV con terminaciones semejantes a las encontradas en el NCAV, excepto los bulbos de Held. Este núcleo recibe también aferencias centrales procedentes del colliculus inferior, de los núcleos del lemnisco lateral, del núcleo coclear contralateral y del complejo olivar superior. Las fibras eferentes, procedentes del NCPV, se dirigen hacia la estría auditiva intermedia y se proyectan esencialmente en los núcleos contralaterales del lemnisco lateral y del colliculus inferior.

Núcleo coclear dorsal

El NCD tiene una estructura laminar compuesta de tres capas: la capa molecular, la capa de células piramidales o células fusiformes y la capa de células polimorfas. Las células fusiformes son de tamaño medio (15-25 µm) con cuerpo celular piramidal y cuyas dendritas se proyectan sobre la capa molecular mientras que el axón se dirige hacia la capa profunda para unirse a la estría auditiva. Si el NCD recibe

© 2012 Elsevier Masson SAS. Tous droits réservés. - Document téléchargé le 30/09/2012 par Pérez Diego (454435)

una rica inervación aferente ascendente, recibe también el haz coliculococlear procedente del colliculus inferior. Las fibras que vienen de la zona dorsal del núcleo central del colliculus inferior (NCCI) se proyectan bilateralmente en la capa piramidal y en la capa molecular. Las fibras procedentes de la zona ventral del NCCI terminan en la capa piramidal y en la capa de células polimorfas. Esta proyección respeta la tonotopia coclear. Parece que esta vía descendente es esencialmente de tipo excitadora. Fibras procedentes del complejo olivar superior terminan también en este núcleo. Las fibras eferentes del NCD se dirigen hacia la estría auditiva dorsal y se proyectan hacia los núcleos contralaterales del lemnisco lateral y del colliculus inferior.

Neuromediadores del núcleo coclear

El neuromediador de las fibras del nervio auditivo sería un aminoácido excitador, probablemente el ácido glutámico y/o el ácido aspártico.

Los neuromediadores de las diversas aferencias centrales serían la acetilcolina, el ácido gama-aminobutírico (GABA), la glicina y la noradrenalina.

Anatomofisiología del núcleo coclear

Clasificación de las actividades fisiológicas de las células del núcleo coclear según sus «peri-stimulus-time histograms» y sus relaciones con los tipos histológicos

La importancia cuantitativa de las aferencias periféricas en el núcleo coclear puede hacer pensar que la actividad fisiológica de este núcleo es la misma que la del nervio auditivo. Pero no es así, ya que las células del núcleo coclear efectúan un tratamiento complejo y variado de la señal aferente. Las propiedades de las células del núcleo coclear pueden explorarse mediante la técnica de los *peri-stimulus time histograms* (PST histogramas) que permiten medir la probabilidad de respuesta de una célula en función del estímulo y mediante la técnica de las curvas de acorde tonal con o sin enmascaramiento. En el gato anestesiado, las respuestas observadas son esencialmente de cinco tipos.

El primer tipo de respuesta es el llamado *respuesta primaria*, ya que reproduce el mensaje contenido en las fibras del nervio auditivo. Se distinguen respuestas primarias simples y respuestas primarias entrecortadas. Este tipo de actividad celular comprende dos partes: una parte fásica inicial y luego una parte tónica que se mantiene a lo largo del estímulo acústico. El registro extracelular de estas respuestas permite evidenciar un prepotencial que reflejaría la descarga de la terminación caliciforme (cáliz de Held). Este tipo de respuesta primaria se encuentra en las células en arbusto del NCAV. Estas células tienen las mismas curvas de acorde tonal que las observadas en las fibras del nervio auditivo.

El segundo tipo de respuesta es una *respuesta transitoria*. Esta respuesta se caracteriza por un importante pico de descarga al principio del estímulo acústico, a veces superior a miles de potenciales de acción por segundo y luego por una disminución muy rápida, en algunos milisegundos, de este grado de descarga. Estas respuestas transitorias están presentes especialmente en los núcleos cocleares ventrales. Estas respuestas son bastante específicas de las células pulpo, aunque este tipo celular pueda responder con otras características funcionales. La latencia de este tipo de respuesta es una de las más cortas registradas en el núcleo coclear. Existe una cierta semejanza entre las curvas de acorde tonal de las fibras del nervio auditivo y las observadas en las células con una respuesta transitoria. Sin embargo, se observan también formas de curvas de acorde tonal más complejas, principalmente con bandas laterales de inhibición. Esta actividad inhibidora parece muy sensible al tipo de anestesia utilizado. Este tipo de respuesta podría desempeñar un papel de despertar rápido pero también permitiría, por la medida precisa del tiempo de llegada del estímulo, codificar la localización del sonido.

El tercer tipo de respuesta es una respuesta en «dientes de sierra». Estas respuestas se caracterizan por la presencia de picos de descarga cuyo espaciamiento depende de la duración del estímulo y de su intensidad. Si la intensidad del estímulo aumenta, el espacio entre los picos disminuye. La latencia de estas respuestas es bastante elevada. Las curvas de acorde tonal reproducen las del nervio auditivo y se han descrito bandas laterales inhibidoras en algunas células. Este tipo de respuesta se encuentra en todas las divisiones del núcleo coclear. Las células que presentan este tipo de respuesta serían las células estrelladas.

El cuarto tipo de respuesta es una *respuesta creciente*. Hay que agregarle las *respuestas con pausa*, ya que estos dos tipos de respuestas se encuentran en el mismo tipo celular: las células piramidales del NCD. Estas respuestas se caracterizan por un aumento progresivo del grado de descarga. En algunos casos se observa una pausa después de un primer pico de actividad. Nótese que el modo de actividad de las células piramidales puede variar en función de la intensidad del estímulo. Las latencias de estas respuestas son importantes, a veces varios milisegundos, traduciendo probablemente la presencia de numerosos circuitos neuronales. Las curvas de acorde tonal son complejas. Algunas tienen bandas laterales inhibidoras importantes, otras se caracterizan por su aspecto cerrado.

Clasificación de las actividades fisiológicas de las células del núcleo coclear según sus curvas de acorde tonal

Una clasificación reciente ha permitido agrupar cuatro tipos de actividades fisiológicas en el núcleo coclear, en función de sus curvas de acorde tonal y de las posibilidades de inhibición por sonidos adicionales. Se distinguen:

— el *tipo I*, presente únicamente en el núcleo coclear ventral; comprende células con curva de acorde tonal semejante a la observada en el nervio auditivo; no hay zonas de inhibición. Estas células tienen PST histogramas de tipo primario y en «dientes de sierra»;

— el *tipo II* corresponde a células presentes únicamente en el NCD; las curvas de acorde tonal son semejantes a las de las células de tipo I; sin embargo, este tipo celular tiene una actividad espontánea baja, incluso nula y no responde o responde poco a las bandas de ruido;

— el *tipo III*, corresponde a células con una curva de acorde tonal próxima a la del tipo I pero asociada a bandas laterales inhibidoras; la presencia de las bandas laterales de inhibición aumenta la selectividad frecuencial celular; de hecho, permiten obtener respuestas frecuenciales muy selectivas, eliminando las excitaciones por medio de frecuencias que no están próximas a la frecuencia característica de la célula; este tipo celular tiene PST histogramas de tipo «dientes de sierra» y respuestas con pausa;

— el *tipo IV* se encuentra esencialmente en las capas de células piramidales y polimorfas del NCD; la célula tiene una respuesta excitadora a la frecuencia fundamental y para intensidades sonoras próximas del umbral y una amplia respuesta inhibidora a mayor intensidad.

Algunas células, en particular en el NCAV y el NCPV, tienen respuestas sincronizadas con la periodicidad del estímulo. Esta codificación de la información temporal está presente en frecuencias inferiores a 2 kHz, principalmente en las células en arbusto (NCAV) y las células pulpo (NCPV).

Por último, algunas células, situadas sobre todo en el NCD, responden al oído contralateral. Asociadas a una excitación durante un estímulo ipsolateral, estas células pueden excitarse o inhibirse durante un estímulo contralateral.

© 2012 Elsevier Masson SAS. Tous droits réservés. - Document téléchargé le 30/09/2012 par Pérez Diego (454435)

COMPLEJO OLIVAR SUPERIOR

Es un conjunto de núcleos situados en el tronco cerebral, caracterizado por su gran variabilidad en función de las especies estudiadas. Incluso en los mamíferos, no es idéntico en dos especies diferentes. En la mayoría de los mamíferos, el complejo olivar superior está constituido por tres núcleos principales: la OSL, la oliva superior mediana (OSM) y el núcleo medial del cuerpo trapezoide (NMCT). Alrededor de estos tres núcleos principales, las neuronas están diseminadas y forman las neuronas periolivares (NPO). La función del complejo olivar superior es compleja: interviene en la localización espacial de los sonidos, el reflejo acústico y la fisiología del sistema eferente olivococlear.

Núcleo medial del cuerpo trapezoide

Las células principales del NMCT son neuronas de gran diámetro (20 µm), con un núcleo excéntrico e inervadas por una terminación en forma de gran cáliz de Held procedente de las células en arbusto, de aspecto globular, y de las células esféricas del NCAV contralateral. Los axones de las neuronas en zarzal envían colaterales hacia los NPO dorsomedianos. Los axones de las neuronas esféricas tienen colaterales que terminan en la OSM. Estas células principales son glicinérgicas y tienen un papel inhibidor, mediante colaterales finas, sobre las otras neuronas del NMCT. Los axones de las células principales del NMCT se proyectan sobre la OSL, con una organización tonotópica clara. También existen proyecciones sobre los otros núcleos del complejo olivar superior, pero ninguna proyección directa sobre el colliculus inferior. Al lado de estas células principales, existen células alargadas y células estrelladas.

El NMCT tiene una organización tonotópica: las células con una frecuencia característica aguda se sitúan en las regiones ventromediales, las que tienen una frecuencia característica grave se localizan en posición dorsolateral. Esta organización tonotópica corresponde a los cálices de Held en las células principales.

Fisiológicamente, las células principales del NMCT responden a un estímulo contralateral mediante una respuesta bifásica correspondiente a un primer potencial positivo debido al cáliz de Held, y un segundo potencial negativo proveniente de las neuronas principales. El papel del NMCT no se conoce bien; podría desempeñar un papel en la distribución de una inhibición de naturaleza glicinérgica en los diferentes núcleos del complejo olivar superior, a partir de un estímulo contralateral. El tamaño del NMCT varía considerablemente en función de las especies; es voluminoso en los cetáceos y murciélagos (papel en la ecolocalización).

Oliva superior lateral

La OSL tiene una forma de «S» con tres partes. La parte media es más voluminosa que las partes laterales. La OSL se inerva por terminaciones glutamatérgicas procedentes de las células esféricas del NCAV contralateral. Ese aminoácido excitador actuaría por medio de receptores cainatos sobre las dendritas de las neuronas principales. La zona del NCAV codificadora de las bajas frecuencias se proyecta sobre la parte dorsolateral de la OSL, la zona del NCAV codificadora de las altas frecuencias sobre la parte dorsomedial. Esta OSL también recibe terminaciones glicinérgicas procedentes del NMCT ipsolateral. La OSL está formada por varios tipos celulares, pero las células más características y más numerosas (80 %) son células fusiformes, multipolares, con un campo dendrítico circular orientado en dirección rostrocaudal y un neuromediador glicinérgico. Su axón se termina en el NCCI, en el núcleo del lemnisco lateral y sobre otros núcleos del complejo olivar superior. Esta proyección conserva la tonotopia de la OSL. La proyección de las neuronas provenientes de la parte medial de la OSL hacia el colliculus inferior es cruzada, y la de las procedentes de la parte lateral es descruzada. Es de naturaleza inhibidora, con una neuromediación glicinérgica, para las proyecciones ipsolaterales y de naturaleza excitadora para las proyecciones contralaterales.

La mayoría de las neuronas de la OSL tienen una actividad fisiológica en respuesta a un estímulo binaural (tipo EI): excitación por un estímulo ipsolateral, inhibición por una excitación contralateral. Son sensibles a las diferencias interaurales de intensidad y de tiempo. La curva de acorde tonal de la excitación ipsolateral es semejante a la obtenida con una inhibición contralateral. También existen células de la OSL que tienen una respuesta durante una excitación ipsolateral exclusiva. Estas células tienen una frecuencia característica inferior a 1 kHz.

La función principal de la OSL se reserva probablemente a la localización de los sonidos en el espacio.

Oliva superior medial

La OSM se sitúa entre la OSL y el NMCT. Comprende varios tipos celulares, pero las neuronas principales son fusiformes y de tamaño medio (8-15 µm). Estas células fusiformes reciben, por sus dendritas, grandes terminaciones procedentes de las células esféricas del NCAV ipso y contralateral. Existirán dos tipos de terminaciones: terminaciones de tipo IA, excitadoras y de naturaleza glutamatérgica, y terminaciones IB, inhibidoras y de naturaleza GABA-érgica o glicinérgica. Las neuronas fusiformes reciben también terminaciones glicinérgicas procedentes de las células principales del NMCT ipsolateral y de los NPO. Las eferencias procedentes de las células fusiformes se proyectan sobre el NCCI, esencialmente ipsolateral. Esta proyección es tonotópica: la parte dorsal de la OSM se proyecta en la zona dorsolateral del NCCI y la parte ventral de la OSM en la zona ventromedial. También se han descrito proyecciones en el núcleo del lemnisco lateral.

La OSM tiene una organización tonotópica. Las neuronas con una frecuencia característica grave se sitúan dorsalmente, las de frecuencia característica aguda se localizan ventralmente. La mayoría de las células de la OSM son de tipo EE, es decir excitadas por un estímulo ipso y contralateral. Son insensibles a una diferencia interaural de intensidad. En cambio, las neuronas que tienen una frecuencia característica grave son sensibles a las diferencias interaurales de fase. Por lo tanto, podrían desempeñar un papel importante en la localización espacial de los sonidos de baja frecuencia. Sin embargo, el análisis de las diferencias morfológicas y funcionales de la OSM observadas en diversas especies sugieren que este núcleo podría tener funciones diferentes en diversos animales. Así, en los mamíferos grandes, como en el gato, la OSM tiene un papel de detección de las diferencias interaurales. En los animales de cabeza pequeña, esta función no se ha evidenciado. En el murciélago en particular, la OSM parece funcionar como un núcleo monaural que tiene un papel de filtro muy estrecho para las modulaciones de amplitud.

Neuronas periolivares

Las NPO se sitúan en la periferia de los tres principales núcleos del complejo olivar superior. La parte más importante de estas NPO se sitúa en posición anterior y ventral con respecto a la OSL y a la OSM. Éstas forman grupos llamados núcleos del cuerpo trapezoide (NCT). Aunque se encuentran en regiones diferentes del complejo olivar superior según las especies, algunas poblaciones celulares pueden agruparse, puesto que son semejantes en el plano morfológico, neuroanatómico e

© 2012 Elsevier Masson SAS. Tous droits réservés. - Document téléchargé le 30/09/2012 par Pérez Diego (454435)

histoquímico. Son poblaciones celulares que dan origen al sistema olivococlear. Las aferencias de las NPO provienen de las células pulpo del NCPV y también de las otras estructuras del complejo olivar superior y del núcleo del lemnisco lateral, y del colliculus inferior.

Sistema eferente olivococlear

Las vías olivococleares fueron descritas por Warr y Guinan en 1979. Existen dos tipos de inervación olivococlear. La inervación eferente medial se origina en la parte medial del complejo olivar superior y se proyecta bilateralmente hacia la base de las células ciliadas externas. La inervación eferente lateral se origina en la parte lateral del complejo olivar superior y se proyecta esencialmente sobre las dendritas de las células ganglionares de tipo I ipsolaterales. La proyección del sistema eferente medial predomina en la zona coclear codificadora de las frecuencias comprendidas entre 2 y 20 kHz en el gato. El sistema eferente lateral tiene una proyección coclear más homogénea. Las fibras del sistema eferente medial son mielínicas, mientras que las fibras del sistema eferente lateral parecen amielínicas. Se han descrito importantes variaciones entre las diversas especies de mamíferos estudiados. El papel fisiológico del sistema eferente sigue sin conocerse bien. El sistema eferente medial podría estar implicado en la protección y en la dinámica del oído interno, principalmente en presencia de un ruido.

NÚCLEOS DEL LEMNISCO LATERAL

Se sitúan en el interior de las fibras del lemnisco lateral y reciben aferencias procedentes de los núcleos cocleares y del complejo olivar superior. Se han descrito tres núcleos: el núcleo dorsal (NDLL), el núcleo ventral (NVLL) y el núcleo intermedio (NILL) del lemnisco lateral. La función de estos núcleos no se conoce bien.

Núcleo dorsal del lemnisco lateral

Numerosos tipos celulares se han descrito en el NDLL. Las células principales son células ovoides y redondas, de gran tamaño, de naturaleza GABA-érgica y que se proyectan hacia el NDLL contralateral y en el colliculus inferior ipsilateral. Las aferencias de estas células provienen esencialmente del complejo olivar superior ipso y contralateral (60 %), y del núcleo coclear contralateral (40 %). Las neuronas que provienen del complejo olivar superior ipsolateral se originan en la OSM, mientras que los provenientes del complejo olivar superior contralateral vienen de la OSL. Las eferencias del NDLL van bilateralmente hacia el colliculus superior, pero también hacia la formación reticular paralemniscal y el núcleo del nervio facial contralateral. Al lado de estas neuronas principales existen células alargadas y redondas que se proyectan hacia el núcleo coclear.

El NDLL tiene una organización tonotópica: las neuronas que tienen una frecuencia característica grave se sitúan dorsalmente, las que tienen una frecuencia característica aguda tiene una posición ventral. La mayoría de las neuronas del NDLL responden a un estímulo de los dos oídos (86 %), mientras que algunas responden a un único estímulo contralateral (12 %) o ipsolateral (2 %).

Núcleo ventral del lemnisco lateral

La mayoría de las aferencias del NVLL provienen del núcleo coclear ventral, probablemente por colaterales que vienen de las fibras del lemnisco lateral. Algunas fibras provienen del complejo olivar superior. Las eferencias se dirigen hacia el colliculus inferior.

Núcleo intermedio del lemnisco lateral

El NILL comprende neuronas multipolares y células alargadas. Recibe aferencias procedentes del complejo olivar ipsolateral, esencialmente el NMCT, la OSM y la zona periolivar, pero también del NCV contralateral. Las eferencias van hacia el NCCI ipsolateral.

Mesencéfalo auditivo: colliculus inferior

El mesencéfalo auditivo, es decir el colliculus inferior, está formado de varias subdivisiones: el NCCI, el núcleo dorsomedial (NDMCI), el núcleo lateral (NLCI) y el córtex dorsal (CDCI).

El papel del colliculus inferior en el sistema auditivo es sin duda esencial: se trata de un centro de gran integración del mensaje auditivo. Esta estructura se encuentra en la bifurcación de las vías auditivas ascendentes y descendentes y recibe aferencias extra auditivas importantes. El NCCI está organizado en láminas, organización que estaría muy implicada en la representación espacial, pero también frecuencial, de los parámetros sonoros. Esta representación «cartográfica» de las diversas cualidades de un sonido permite analizar precisamente un mensaje sonoro complejo. Más recientemente, el concepto de periodotopia se ha puesto en evidencia en el seno del colliculus inferior.

ANATOMÍA

El NCCI es la parte más voluminosa del colliculus inferior. comprende dos tipos principales de células: las células principales (70 %) y las células multipolares (30 %). Tiene una estructura en láminas. Las células principales contribuyen a esta organización laminar por sus arborizaciones dendríticas. Las aferencias del NCCI son numerosas y variadas. Provienen de todos los núcleos inferiores, ipso y contralaterales, excepto el NVLL contralateral. Entre estas múltiples aferencias, se distinguen aferencias mayores y aferencias menores. Las principales aferencias provienen del lado contralateral, de los núcleos cocleares, de la OSL, de los núcleos del lemnisco lateral; del lado ipsolateral, vienen de los núcleos del lemnisco lateral, de la OSM y de la OSL. El NLCI recibe aferencias mayores auditivas, vía el NCCI, y aferencias mayores extra auditivas procedentes de los núcleos de la columna dorsal (núcleos gracil y cuneiforme) y del núcleo de la rama espinal del trigémino. La mayoría de las proyecciones auditivas hacia el colliculus inferior se organizan tonotópicamente. Al lado de estas aferencias ascendentes procedentes del tronco cerebral, el colliculus inferior recibe también numerosas aferencias descendentes procedentes del córtex auditivo ipso y contralateral, del cuerpo geniculado medial ipsolateral y del colliculus superior. Estas proyecciones descendentes terminan en el NDMCI, el NLCI y el CDCI. En cambio, el NCCI no recibe terminaciones de las vías descendentes: los sistemas auditivos ascendente y descendente no se sobreponen. Las vías eferentes del colliculus inferior se hacen en las vías auditivas ascendentes hacia los cuerpos geniculados mediales ipso y contralaterales o en las vías auditivas descendentes hacia los núcleos auditivos del tronco cerebral o hacia las formaciones extraauditivas (colliculus superior, formación reticular, sustancia gris central que rodea el acueducto del mesencéfalo, núcleos motores del cerebelo y de la protuberancia). De manera general, el NCCI da proyecciones auditivas, mientras que los núcleos periféricos del colliculus inferior dan proyecciones extraauditivas.

© 2012 Elsevier Masson SAS. Tous droits réservés. - Document téléchargé le 30/09/2012 par Pérez Diego (454435)

FISIOLOGÍA

Las propiedades fisiológicas de las neuronas del colliculus inferior son complejas. El conjunto de los datos electrofisiológicos no pueden unirse de manera simple a las características del estímulo sonoro. Se transmiten diversos tipos de información, a menudo de manera simultánea: la frecuencia del sonido, su intensidad, su complejidad espectral o temporal, su posición en el espacio. El análisis frecuencial de las propiedades de las neuronas del colliculus inferior puede estudiarse sobre sus curvas de acorde tonal. Estas curvas de acorde tonal presentan diversas zonas: zonas clásicas de excitación, zonas laterales de inhibición donde un sonido suplementario puede inhibir la respuesta de una excitación, zonas de facilitación donde un sonido, sin ser excitatorio, puede aumentar la respuesta de otro sonido de prueba en una zona de excitación. Las propiedades de inhibición observadas en el colliculus inferior parecen provenir de diversos núcleos del tronco cerebral (NCD, OSL y NDLL). El GABA y la glicina desempeñan un papel importante en estos fenómenos de inhibición en el colliculus inferior. La latencia de las respuestas depende de varias características del sonido: tipo de sonido presentado, su intensidad y su localización espacial. Las latencias observadas varían de 4 a 50 milisegundos. Las respuestas de las neuronas del colliculus inferior también varían en su aspecto temporal. Lo esencial de las respuestas obtenidas son de tipo primario (como en las fibras del nervio auditivo) o con pausa. Sin embargo, existen respuestas más complejas: inhibición del grado de descarga espontánea, con o sin respuesta *off* al final del estímulo, respuesta *on-off*, respuesta creciente, etc. Por consiguiente, habría una estrategia de codificación aún mal comprendida en el colliculus inferior que integra las informaciones que vienen de neuronas individuales provenientes de los centros inferiores. Los estudios más recientes sobre el colliculus inferior no han utilizado sonidos estimulantes puros y continuos sino sonidos complejos, más próximos de los sonidos naturales. Las curvas de acorde tonal obtenidas de esta manera son diferentes. La neurona estudiada responde a un conjunto de frecuencias contenidas en el sonido complejo; las frecuencias situadas fuera de esta zona de excitación no actúan sobre el grado de descarga de la neurona. Por lo tanto, existen bandas de respuesta espectral para cada neurona llamadas «bandas críticas». Paralelamente a estas propiedades de resolución espectral, las neuronas del colliculus inferior pueden analizar las variaciones de señal en el tiempo. Esta resolución temporal de las señales acústicas es claramente fidedigna. Ocurre lo mismo con la capacidad de respuesta a las interacciones binaurales y a la codificación del espacio sonoro mediante el análisis de las diferencias interaurales de intensidad o de tiempo. Este análisis del espacio sonoro varía en función de cada animal, según el tamaño de su cráneo y la forma de su pabellón. Las neuronas del colliculus inferior podrían tener campos receptores espaciales definidos a la vez por la elevación y por el acimut. El tamaño de estos campos receptores aumenta cuando la frecuencia característica del sonido disminuye y cuando la intensidad sonora aumenta.

MAPAS TOPOGRÁFICOS EN EL COLLICULUS INFERIOR

El conjunto de las propiedades observadas (resolución frecuencial, temporal, espacial, etc.) puede observarse bajo la forma de «mapas topográficos» en el colliculus inferior. Estos mapas pueden superponerse a la organización laminar del NCCI. En el plano frecuencial, existe una tonotopia estricta expuesta a la vez por técnicas electrofisiológicas y técnicas de marcaje con ^{14}C desoxiglucosa. Los diversos planos de isofrecuencia están dispuestos en el NCCI de manera ordenada, con una representación de las frecuencias graves en la zona dorsolateral y una representación de las frecuencias agudas en la zona ventromediana. Sin embargo, algunas gamas de frecuencia pueden estar hipertrofiadas en algunas especies, como en algunos murciélagos, en la zona de ecolocalización. Al lado de estos mapas de resolución frecuencial, existen mapas de representación de las latencias con sonidos puros, mapas de fineza de las curvas de acorde tonal (mapas de Q_{10}), mapas de capacidad de respuesta en función de la intensidad del sonido, mapas de resolución temporal, mapas de mejor acimut, etc.

Numerosos factores dependientes del estado general del animal pueden hacer variar las respuestas electrofisiológicas del colliculus inferior. Es el caso de las condiciones de anestesia, del estado de vigilancia, de un eventual aprendizaje y de la existencia de otros estímulos sensoriales (tacto, visión, etc.). Estos datos ponen en evidencia la existencia de una modulación de la actividad auditiva en el colliculus inferior por numerosos factores independientes del propio sistema auditivo.

Diencéfalo auditivo: cuerpo geniculado medial

El cuerpo geniculado medial constituye el relevo auditivo entre el colliculus inferior y el córtex auditivo. Esta estructura talámica se caracteriza por su riqueza en inervación descendente que, paralelamente a las vías auditivas ascendentes, permite la constitución de bucles auditivos talamocorticales. Está dividido en varios núcleos, en función de su estructura celular y de su inervación. Clásicamente se distinguen tres divisiones: ventral, dorsal y medial. Esta clasificación morfológica se traduce en importantes diferencias funcionales. A lado del cuerpo geniculado medial, otras dos estructuras talámicas pertenecen a las vías auditivas: la parte posterolateral del núcleo reticulado del tálamo y la parte lateral del complejo posterior del tálamo.

DIVISIÓN VENTRAL

Es la más voluminosa del cuerpo geniculado medial y comprende dos partes: una parte lateral y una parte ovoide. Es el relevo esencial de las vías ascendentes hacia el córtex auditivo primario (esencialmente hacia la capa IV). Comprende dos tipos celulares: las neuronas principales y las interneuronas. Las neuronas principales son grandes neuronas con una arborización dendrítica dando un aspecto de célula en arbusto. Esta arborización dendrítica se orienta de manera tal que se formen láminas de 50 a 100 µm de grosor, separadas por aferencias procedentes del colliculus inferior. Estas láminas son paralelas al borde externo del cuerpo geniculado medial. En esta estructura laminar se encuentra una organización tonotópica clara: las frecuencias graves tienen una proyección externa, las frecuencias agudas una proyección interna. Estas neuronas principales son las células-relevo talamocorticales. Las interneuronas tienen un axón que se termina en el cuerpo geniculado medial. El cuerpo celular es de pequeño tamaño y presenta de cuatro a seis dendritas que forman uniones dendrodendríticas con las dendritas de las células principales, dando a estas estructuras un aspecto de glomérulos o «nidos sinápticos». Estas interneuronas son GABA-érgicas y tienen una función inhibidora en el cuerpo geniculado medial.

Lo esencial de los trabajos fisiológicos realizados en el cuerpo geniculado medial ha sido efectuado en la parte lateral de la división ventral. La mayoría de las células del cuerpo geniculado medial registradas responden a los sonidos puros. El tipo de respuesta observado es habitualmente de tipo *on* u *off* (80 %) y excepcionalmente de tipo primario (12 %). Las curvas de acorde tonal de estas células son complejas. Algunas

© 2012 Elsevier Masson SAS. Tous droits réservés. - Document téléchargé le 30/09/2012 par Pérez Diego (454435)

reproducen las curvas de acorde tonal observadas en el nervio auditivo, otras sólo tienen una respuesta muy selectiva en frecuencia alrededor de su frecuencia característica, sin respuesta que se pueda registrar para las bajas frecuencias con gran intensidad de estímulo. Algunas tienen curvas de acorde tonal muy amplias que responden a una banda de frecuencia de varios hertz. Por último, se observan curvas de acorde tonal más complejas, de las cuales algunas se caracterizan por la presencia de varios picos. Estas propiedades funcionales del cuerpo geniculado medial se modifican mucho por la anestesia general. La interpretación de los diversos trabajos sobre esto debe analizar con precisión el tipo de anestesia empleado. La codificación de la intensidad se hace mediante dos tipos de respuestas: algunas células tienen un aumento lineal de su grado de descarga en función de la intensidad del estímulo auditivo, con una dinámica de 60 a 80 decibeles, sin signos de saturación; otras tienen un aumento progresivo de su grado de descarga hasta un máximo y luego una disminución rápida de este grado de descarga mas allá de este máximo. La latencia de las respuestas evoluciona también en función de la intensidad del estímulo. En el plano temporal, las células del cuerpo geniculado medial que tienen una frecuencia característica grave, inferior a 1 kHz, tienen un índice de sincronización elevado. La mayoría de las células del cuerpo geniculado medial responden a un estímulo binaural. Menos de 10 % de las células son monaurales. Las células binaurales son esencialmente de tipo EE (excitación por un estímulo ipsolateral y contralateral) y de tipo EI. Un tercio de las células son sensibles a una diferencia interaural de intensidad o de tiempo. Sin embargo, no existe en el cuerpo geniculado medial un mapa neuronal que represente el espacio.

La organización funcional de la parte lateral de la división ventral del cuerpo geniculado medial se basa en la estructura laminar. Para los autores, cada lámina es una zona de isofrecuencia. Sin embargo, en el interior de cada lámina, existe una gran heterogeneidad funcional organizada según un gradiente rostrocaudal y dorsoventral. Cada lámina está organizada en un gran número de subunidades y cada una tiene un papel funcional definido según su tipo de respuesta fisiológica. La parte lateral del complejo posterior del tálamo tiene una organización próxima a la de la división ventral.

OTRAS DIVISIONES

La división medial del cuerpo geniculado medial es una estructura polisensorial que recibe aferencias auditivas y vestibulares, visuales y somatestésicas. La proyección cortical de sus eferencias se hace preferentemente hacia la capa I del córtex auditivo. Esta división podría tener el papel de vigilia del córtex auditivo.

La división dorsal del cuerpo geniculado medial no tiene estructura laminar, ni organización tonotópica. Numerosas células no responden a los estímulos acústicos simples. Sus proyecciones se hacen hacia las zonas AII y T del córtex, que tampoco tienen organización tonotópica. Esta división podría desempeñar un papel en el reconocimiento precoz de los estímulos fundamentales en una especie considerada.

Por último, la parte posterolateral del núcleo reticulado del tálamo podría permitir al tálamo funcionar de manera distinta según el estado de vigilia del animal.

Córtex auditivo

ANATOMÍA

En el mono, y más aún en el hombre, el córtex auditivo está dentro de la profundidad de la cisura de Silvio. Por lo tanto, es difícil de estudiar. En el gato, en cambio, los diversos territorios auditivos corticales están dispuestos sobre la cara lateral del encéfalo, siendo más accesibles. El córtex auditivo se ha identificado, mediante métodos anatómicos, fisiológicos y clínicos, como una porción importante de la circunvolución temporal superior correspondiente a las zonas 41 (circunvolución de Heschl) y 42 de Brodman, en el gato y en el hombre. De estos territorios, el elemento predominante es el área AI, área auditiva primaria que recibe lo esencial de los mensajes del cuerpo geniculado medial. Al lado de esta área AI, varias zonas diferentes se han puesto de manifiesto: las áreas secundaria (AII) y terciaria (AIII), la zona ectosilviana posterior, la franja suprasilviana y la ínsula. En todos los mamíferos existen varias representaciones completas de la cóclea a nivel cortical. Algunas zonas están tonotópicamente organizadas con una representación en «espejo» de las frecuencias en el paso de cada límite entre dos zonas adyacentes (área primaria AI auditiva anterior, posterior y ventroposterior) mientras que otras no tienen una organización frecuencial evidente (área AII, ventral, temporal y dorsoposterior). Entre cada área existen interconexiones que respetan esta cocleotopia.

HISTOLOGÍA

En el plano histológico, como el conjunto del neocórtex, el córtex auditivo está dividido en seis capas. Está formado por un 75 % de células piramidales y un 25 % de interneuronas. Las células piramidales tienen una corona dendrítica basal y una dendrita apical que sube hacia las capas superficiales. Está formada por la yuxtaposición de columnas, llamadas módulos funcionales, de 200 a 300 µm de diámetro, tomando todo el grosor del córtex. Cada módulo comprende aproximadamente 5 000 neuronas. A nivel del área AI, las aferencias de cada módulo provienen del cuerpo geniculado medial y llegan a las células no piramidales de la capa IV. Los axones de estas células se proyectan sobre células piramidales de tamaño medio de la capa III. Estas últimas envían su mensaje hacia las capas I, II, IV y V, así como hacia el área AII, la región ectosilviana posterior y el área AI contralateral. Las células piramidales de la capa VI envían su axón hacia el cuerpo geniculado medial y colaterales hacia las capas corticales profundas. Las células piramidales de la capa V tienen proyecciones hacia el colliculus inferior y el cuerpo geniculado medial. Las de la capa II tienen proyecciones hacia las capas profundas V y VI. Por último, las células horizontales de la capa I tienen proyecciones hacia la capa II y reciben aferencias de la división medial del cuerpo geniculado medial. Todas las neuronas de un mismo módulo tienen propiedades funcionales idénticas. La información auditiva se trata en cada módulo, por medio de sus conexiones intrínsecas, luego se envía el mensaje hacia otros módulos y hacia las estructuras profundas.

FISIOLOGÍA

En el plano fisiológico, el área auditiva primaria ha sido la más estudiada. A diferencia de los núcleos del tronco cerebral, las neuronas corticales no son sensibles a los estímulos de larga duración. Sus respuestas se hacen esencialmente con ruidos breves o durante una variación brusca de intensidad o de frecuencia. Además, dentro de un mismo módulo funcional, todas las neuronas tienen propiedades funcionales semejantes. Es esencial observar que el tipo de respuesta de cada célula cortical puede cambiar en función del espectro, de la intensidad y de la localización espacial del sonido. En respuesta a un estímulo tonal simple, se distinguen, como a nivel del cuerpo geniculado medial, diversos tipos de respuestas temporales: respuestas transitorias al inicio (respuestas *on*) o a la cesación (respuestas *off*), pero también respuestas sostenidas durante toda la duración del estímulo. Las características espectrales de las respuestas de las células corticales también se parecen a las del tálamo. Existen curvas

© 2012 Elsevier Masson SAS. Tous droits réservés. - Document téléchargé le 30/09/2012 par Pérez Diego (454435)

de acorde tonal estrechas, habiendo un Q_{10} elevado, pero también curvas de acorde tonal de picos múltiples o grandes, poco selectivas en frecuencia. La codificación de la intensidad en las neuronas corticales puede hacerse de dos maneras: algunas células tienen un aumento progresivo de su grado de descarga hasta la saturación cuando el aumento de intensidad está cerca de los 30 decibeles: otras no saturan pero su grado de descarga disminuye mas allá de una cierta intensidad de estímulo (curva en «campana»). Las neuronas corticales también tienen propiedades de respuesta binaural próximas de las encontradas en las neuronas del cuerpo geniculado medial; existen interacciones de tipo EE (excitación-excitación) y EI (excitación-inhibición). Estos dos tipos de respuesta están separados anatómicamente bajo la forma de bandas corticales alternas. Un gran número de células son sensibles a las diferencias interaurales de intensidad. Cerca de la mitad de este tipo de células responde de manera preferencial a un nivel de intensidad sonora, lo que deja suponer que codifican a la vez el acimut y la distancia del origen sonoro.

Los ruidos naturales no son sonidos puros. Por lo tanto, sería más interesante estudiar las respuestas corticales después de un estímulo complejo. El animal más estudiado desde esta óptica ha sido el mono ardilla, puesto que utiliza una gama de gritos catalogados para la comunicación entre individuos. Algunas células corticales sólo responden a un tipo de grito, otras responden a la mayoría de las vocalizaciones del animal. Por lo tanto, parecería que algunas neuronas necesitan de la coexistencia o de la sucesión de criterios acústicos precisos y complejos para ser activadas. El mismo grito, grabado y leído al revés da en algunas células respuestas invertidas, pero en otras elimina totalmente la respuesta electrofisiológica.

Las interacciones corticotalámicas parecen esenciales en el tratamiento de la información acústica. El cuerpo geniculado medial recibe una rica inervación descendente procedente de las células piramidales de las capas V y VI del córtex. El córtex haría funcionar al tálamo como un filtro permitiendo optimizar el tratamiento de señales acústicas significativas en un individuo determinado. A pesar de los conocimientos cada vez más precisos en este amplio campo de la fisiología del córtex auditivo, ningún concepto global del tratamiento central de la información sonora ha sido desarrollado y experimentado.

Se sabe que el ácido acetilsalicílico desencadena acufenos en el hombre. Utilizando esta molécula en el jerbo, se han puesto de manifiesto modificaciones de la actividad cerebral por medio de la técnica del $(^{14}C)_2$–desoxiglucosa. El ácido acetilsalicílico disminuye la actividad del colliculus inferior, particularmente en los sectores que codifican para las frecuencias agudas, mientras que se observa una activación en el córtex auditivo. Estos resultados parecen sugerir que los acufenos pueden generarse a nivel de las estructuras cerebrales.

Conclusión

El conocimiento de la anatomía de las vías auditivas ha podido progresar gracias al empleo de nuevas técnicas neuroanatómicas. Así, los estudios inicialmente basados en experimentos de sección-degeneración han sido progresivamente reemplazados por técnicas de marcaje axonal (peroxidasa del rábano, fast blue, etc.). Además, estos trabajos completamente anatómicos ahora se acoplan con técnicas de registro electrofisiológico unitarias. Así, estructura y función de una población neuronal son objeto de estudios simultáneos.

En la medida de lo posible, la descripción de las vías auditivas se ha basado en los diversos trabajos realizados en el hombre. Sin embargo, habiéndose realizado lo esencial de las investigaciones sobre las vías auditivas en el animal, ha parecido indispensable utilizar estas fuentes para una presentación clara.

Por último, el punto más evidente de la anatomía de estas vías auditivas es la existencia de una tonotopia frecuencial coclear, la cocleotopia, que se encuentra en todos los relevos auditivos centrales. Esta tonotopia es uno de los elementos claves de la anatomía y de la fisiología de los centros auditivos. En los centros auditivos situados más arriba, también aparecen mapas de otros parámetros sonoros, cada vez más complejos, y provenientes de tratamientos realizados a medida que los diferentes tratamientos se han ido revelando. Dos interpretaciones contradictorias coexisten aún en la literatura, a la luz de la anatomía funcional de las vías auditivas: la de un análisis esencialmente periférico, seguido de un simple ordenamiento y la de una simple transmisión «desordenada» de los parámetros sonoros, seguida a su vez de un verdadero análisis cortical.

Cualquier referencia a este artículo debe incluir la mención del artículo original: Biacabe B, Mom T, Avan P et Bonfils P. Anatomie fonctionnelle des voies auditives. Encycl Méd Chir (Editions Scientifiques et Médicales Elsevier SAS, Paris, tous droits réservés), Oto-rhino-laryngologie, 20-022-A-10, 1999, 8 p.

© 2012 Elsevier Masson SAS. Tous droits réservés. - Document téléchargé le 30/09/2012 par Pérez Diego (454435)